WORLD RABBIT SCIENCE 1996, 4 (3), 143-148

ETUDE PATHOLOGIQUE DE LA PODODERMATITE CHEZ LES LAPINS REPRODUCTEURS DE SOUCHE LOURDE SUR GRILLAGE

DRESCHER B*, SCHLENDER-BÖBBIS I.**

*Institut für Umwelt und Tierhygiene sowie Tiermedizin mit Tierklinik der Universität HOHENHEIM, Germany
**Institut für Tierzuchtwissenschaft der Rhein. Friedr.-Wilh. Universität BONN, Germany

ABSTRACT : Paws from female breeding ZIKA-rabbits out of a conventional husbandry - single caged on wired floor - have been investigated pathologic-anatomically and -histologically. The found alterations could be classified in 6 stages, which are demonstrated in detail to show the pathogenesis of the pododermatitis. The 6 stages of the histological findings are presented in a histo-dermogram, making evident the progressing loss of histological structures up to the end of total necrosis. The possibilities of regeneration and reparation are discussed as well as the valuation of the damage under animal protection aspects.

***RESUME**: Les pattes de lapins d'élevage femelles d'un cheptel ZIKA conventionnel (cages individuelles, sol grillagé) ont été examinées anatomiquement et histologiquement sur le plan pathologique. Les altérations macroscopiques et microscopiques pourraient être classées en 6 stades de gravité, permettant de montrer la pathogénie de la pododermatite. Les particularités histologiques, illustrées par un histo-dermogramme, montrent de façon évidente la perte progressive des structures histologiques jusqu'à la nécrose totale finale. Les possibilités de régénération et de réparation sont discutées, dans le but d'évaluer les dommages, en fonction des aspects de protection animale.*

INTRODUCTION

Chez les éleveurs de lapins, la pododermatite ulcéreuse du lapin est aussi nommée "callosité de la plante du pied", "ulcère de la plante du pied"; on parle aussi simplement de "maux de pattes" (en anglais "sore hocks") .

C'est ainsi que l'on désigne différents stades et degrés de la pododermatite.

Outre l'état du sol, le poids du corps, la prédisposition et le manque d'hygiène exercent une influence sur la pododermatite.

La pododermatite se manifeste en priorité chez les animaux reproducteurs d'un certain poids et d'un certain âge. Sporadiquement, on trouve ce syndrome aussi chez les petits animaux domestiques. On constate plus souvent la pododermatite chez les lapins installés sur une grille métallique que chez les lapins qui sont élevés sur des lattis ou simplement sur le sol. Ces dommages doivent être considérés comme une infraction à la loi sur la protection des animaux.

Dans la littérature, la pododermatite n'est que rarement décrite. Si tant est qu'elle soit mentionnée, on trouve le syndrome clinique (AKULOVA et KUSNETSOVA, 1973), des propositions de thérapie (WILLIS, 1986) et de prévention (KUSNETSOVA, 1975); la maladie est classée dans les maladies typiques des lapins (JULINI, 1993; GABRISCH et ZWART; 1995). Des observations anatomiques et histologiques ont été réalisées pour la première fois par DRESCHER (1993) et sont décrites ici en détail.

Pour pouvoir juger du type et du degré des lésions et pour pouvoir démontrer la pathogénie, nous avons procédé à des examens cliniques, anatomiques et histologiques des pattes affectées de lapins d'élevage femelles provenant d'un cheptel conventionnel. Nous restituons ci-dessous les résultats de ces observations.

MATERIEL ET METHODES

Nous avons examiné 421 pattes de lapins adultes d'élevage de la souche ZIKA (Dr. E. Zimmermann, Germany), dont 247 pattes de devant et 174 pattes de derrière. Les lapins ont été élevés en cages individuelles sur un sol grillagé. Les pattes ont d'abord fait l'objet d'un examen macroscopique et elles ont été classées ensuite selon la gravité des lésions en six catégories. Dans chaque catégorie, 5 pattes de derrière ont été soumises à un examen histologique, auquel l'échantillonnage a été fait chaque fois au milieu de la pododermatite .

A cette fin des échantillons de peau prélevés ont été fixés dans une solution de formaldéhyde à 8 %, enrobés de paraffine et colorés à l'hématoxyline-eosine (d'après Van-Gieson).

Résultats de l'examen macroscopique

Les pattes de derrière présentaient des altérations plus graves que les pattes de devant. Seul 17 de 174 pattes arrières étaient sans particularités. Pour les pattes de derrière la région métatarsienne proximale était affectée, tandis que pour les pattes de devant c'était avant tout la région métacarpienne palmaire qui était touchée.

L'observation macroscopique a permis de différencier six stades de gravité:

Stade 1 = *Pododermatite hyperémique aiguë* (figure 1). La partie affectée de la peau est rougie, chute du poil plus ou moins forte.

Stade 2 = *Pododermatite fibreuse chronique = callosité* (figure 2). La peau est légèrement épaissie et plus dure au toucher que normalement, les poils diminuent du centre vers la périphérie.

Stade 3 = *Pododermatite hyperkératosique croûteuse* (figure 3). La partie affectée de la peau est dénudée, la peau épaissie est durcie, blanche, croûteuse et rugueuse à la surface.

Stade 4 = *Pododermatite hyperkératosique et exsudative* (figure 4). Les parties de la peau épaissies sont fendillées et excrètent un liquide clair. La surface plantaire est mouillée au-delà de la zone altérée.

Stade 5 = *Pododermatite hyperkératosique et hémorragique* (figure 5). Le liquide clair, séreux devient de plus en plus sanguinolent, la peau épaissie et les zones adjacentes sont imprégnées de sang.

Figure 1 : Stade 1 - Pododermatite hyperémique aiguë

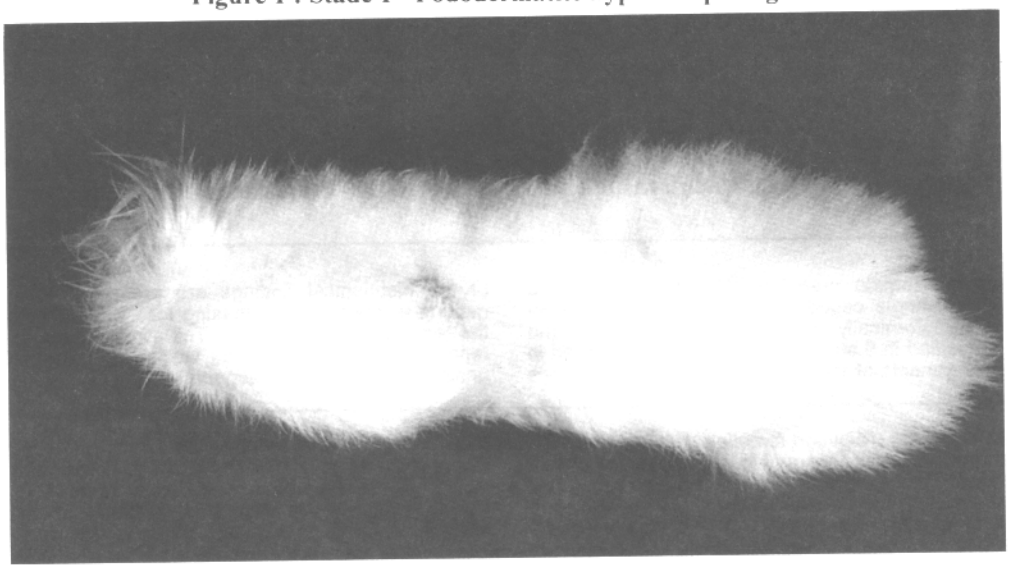

Figure 2 : Stade 2 - Pododermatite fibreuse chronique (callosité)



Figure 3 : Stade 3 - Pododermatite hyperkératosique croûteuse

Figure 4 : Stade 4 - Pododermatite hyperkératosique et exsudative

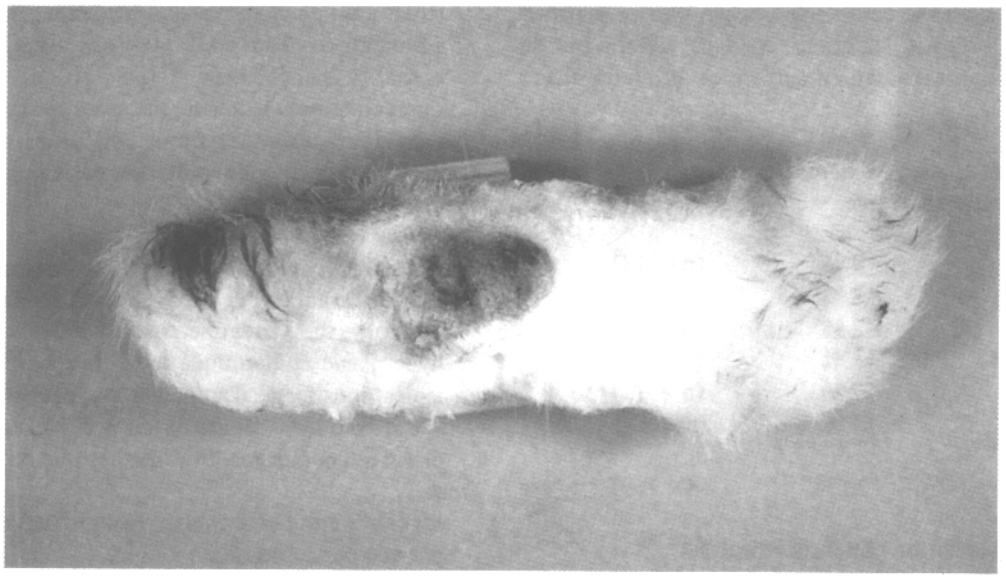

Figure 5 : Stade 5 - Pododermatite hyperkératosique et hémorragique

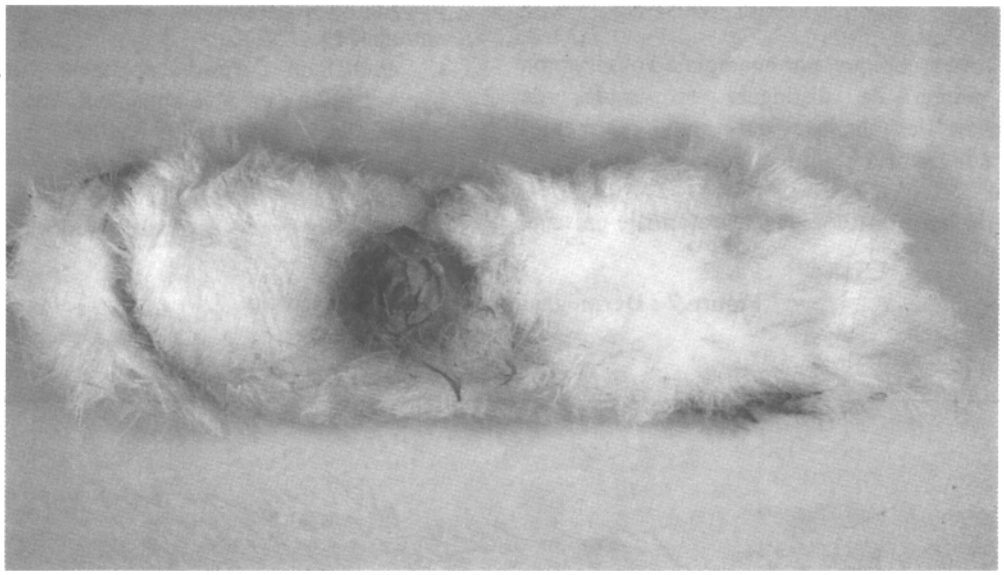

Figure 6 : Stade 6 - Pododermatite hyperkératosique et ulcéreuse

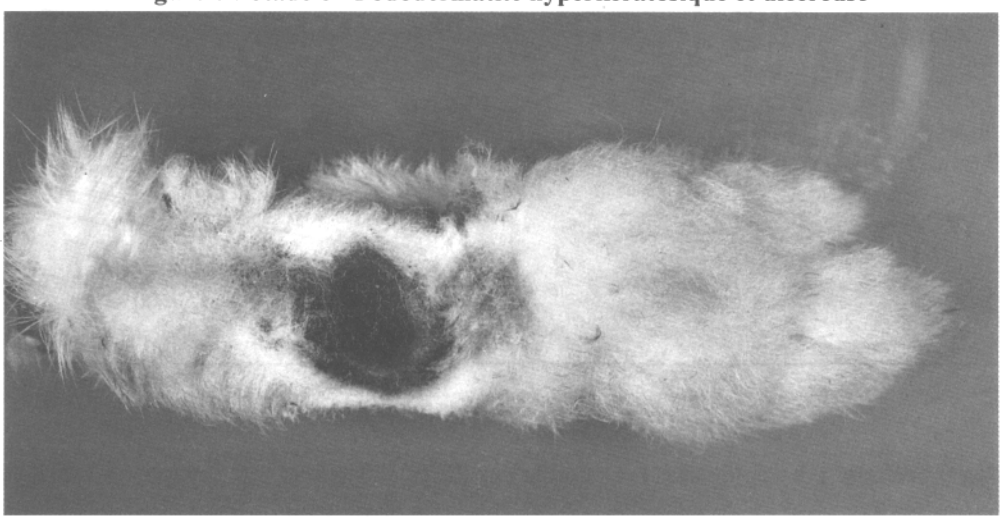

Stade 6 = *Pododermatite hyperkératosique et ulcéreuse* (figure 6). La callosité devient de plus en plus caséeuse et molle. Humidifiée de l'intérieur et, dans certain cas de l'extérieur, la corne s'ouvre en surface et forme un ulcère (= ulcus).

S'agissant des pattes arrières affectées, nous avons constaté la distribution suivante:

Stade 1	9 %	(n = 14)
" 2	18 %	(n = 28)
" 3	42 %	(n = 67)
" 4	13 %	(n = 20)
" 5	7 %	(n = 11)
" 6	11 %	(n = 17)
Total	100 %	(n = 157)

Résultats des observations microscopiques

Les observations macroscopiques ne donnent pas d'indications sur la profondeur des altérations. Seul l'examen histologique peut apporter des informations approfondies sur la nature des inflammations et sur l'ampleur des altérations en profondeur, c'est-à-dire sur les structures impliquées dans le processus.

L'observation microscopique, par analogie à l'observation macroscopique, permet de distinguer six stades de pododermatite chez les lapins, qui sont représentés schématiquement à la figure 7:

Stade 0: La peau du lapin histologiquement normale présente dans la région métatarsienne plantaire et proximale les structures caractéristiques suivantes:

- Stratum corneum étroit avec quelques petites écailles de corne, qui se détachent
- un épiderme très mince, jusqu'à trois couches de cellules,
- un derme avec des fibres collagènes denses localisées, avec des coupes de poils ou des coupes de touffes de poils.

Stade 1:

- Stratum corneum élargi, partiellement avec des restes de noyaux de cellules, c'est-à-dire un début de parakératose,
- l'épiderme irrégulièrement élargi, c'est-à-dire une hyperplasie épidermique avec de très grands kératocytes isolés, sous forme d'ampoules en dégénérescence.
- le derme avec réduction du poil par du tissu conjonctif élargi qui comprime les follicules pileux.

Stade 2:

La couche de corne est très élargie, partiellement marquée par une parakératose,

- l'épithélium est large et irrégulier,
- le derme est comme au stade 1.

Stade 3:

- Des masses de corne hyper- et parakératoides dans une distribution irrégulière, rangées par couches ou entrelacées,
- épithélium d'une épaisseur irrégulière avec hypergranulose et développement d'oedème, ce qui peut mener à l'éclatement de l'épithélium,
- derme avec des restes de follicules pileux.

Stade 4:

- Des masses hyper- et parakératoides qui contiennent des

Figure 7 : Dermogramme de la pododermatite

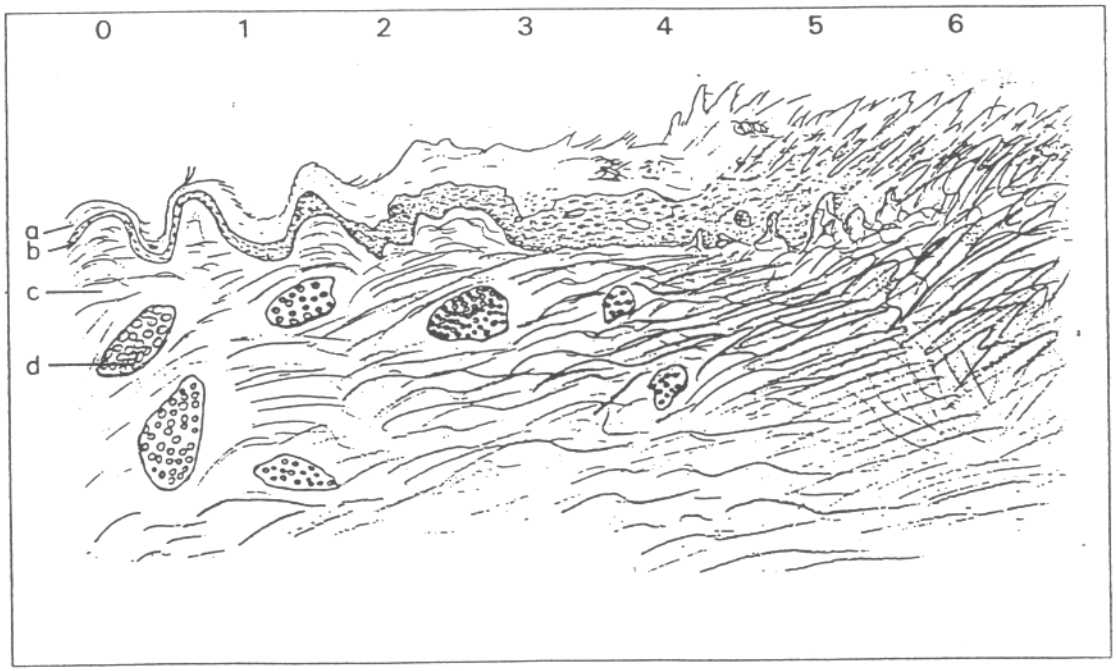

a - Stratum corneum ; b - épiderme ; c - derme des fibres collagènes ; d - coupe des touffes de poils.

détritus de cellules,

- l'épithélium est éclaté, les membranes basales sont lésées, la régénération est difficile, des bactéries et d'autres agents nocifs peuvent facilement pénétrer,
- le derme est devenu spongieux sous l'épithélium;
- par endroits on trouve une accumulation de cellules inflammatoires en forme de foyers (d'abord infiltration de cellules rondes, puis de granulocytes).

Stade 5:

- Toutes les couches sont plus ou moins infiltrées de sang,
- la couche subépithéliale est spongieuse à un haut degré,
- des foyers nécrotiques se trouvent dans le derme et
- des résidus de cellules de granulocytes usés dans le derme.

Stade 6:

- On n'y trouve plus que des restes de derme avec des masses de détritus et de collagène.

DISCUSSION

L'observation des altérations de la peau montre qu'à tous les stades de la pododermatite ulcéreuse, seuls l'épiderme et le derme sont d'abord touchés par un épaississement primaire croissant. En même temps, il est possible que plusieurs stades soient présents côte à côte sur une seule patte sans distinction nette. Les altérations les plus marquées ont été déterminantes pour la classification dans les six stades.

On peut discuter les observations faites sous l'angle des deux questions suivantes:

1. Comment faut-il évaluer les observations pathologiques?
2. Dans quelle mesure la pododermatite ulcéreuse représente-t-elle un dommage important au sens de la loi sur la protection des animaux?

La peau de lapin d'une structure anatomique ou histologique normale est classée dans le stade 0. La première altération constatée est un élargissement de la couche de la corne avec une prolifération d'épithélium dans la strate granuleuse. Cette hypergranulose est caractéristique de toutes les pododermatites chroniques accompagnées d'une hyperplasie épidermique et des hyperkératoses orthokératosiques (MULLER *et al.*, 1989).

Les restes de noyaux de cellules dans la couche de la corne, déjà présents au stade 1 sont typiques des altérations parakératosiques, qui deviennent plus évidentes au stade 2.

Au stade 3, ce sont surtout les altérations du derme qui se manifestent, caractérisées par une augmentation massive de fibres collagènes. Les masses collagènes compriment les follicules pileux fragiles; de sorte que, au stade 4, suite à cette atrophie compressive, ils ne subsistent plus qu'en nombre et en volume fortement réduits. En raison de l'élargissement du derme, la vascularisation du tissu diminue si bien que la couche basale de l'épiderme qui forme les cellules atteint un état ischémique. Cela devient évident non seulement par les restes de noyaux de cellules mais encore par les masses parakératosiques de la couche de corne qui contient des détritus de cellules (stade 4). A ce stade, les cellules basales de l'épithélium périssent; du même coup la membrane basale qui forme la barrière physico-chimique entre l'épiderme et le derme est détruite aussi. Les conséquences apparaissent clairement au stade 5: La limite entre l'épiderme et le derme n'existe plus. Par l'effondrement de cette barrière l'épiderme perd son ancrage et sa fixation sur le derme. La structure des tissus disparaissant, les masses collagènes peuvent irradier dans l'épiderme en arrangements erratiques du derme supérieur.

Des bactéries et d'autres agents nocifs peuvent traverser les barrières de tissu vers l'intérieur à cause de la destruction de la barrière mécanique. Ils sont directement visibles ou reconnaissables par des amas de cellules comme les lymphocytes et les granulocytes. Une membrane basale intacte étant une des conditions pour une guérison primaire, sa perte empêche une "regeneratio ad integrum". Si la maladie n'est avancée que jusqu'au stade 3 et que le facteur responsable est stoppé, la guérison est possible dans des conditions favorables - pourtant selon toutes probabilités, sans régénération des follicules pileux. Du moment, où le stade 4 est atteint, une régénération n'est plus possible. Au stade 6 final, il ne subsiste plus que des masses de nécrose. Les détails structurels se perdent complètement. On ne trouve plus qu'une matière granuleuse de fragments de tissu, entremêlée avec les masses kératosiques. Une guérison n'est alors possible - si tant est qu'elle le soit - qu'au moyen d'une intervention ce qui entraîne la formation de cicatrices.

Les observations faites mettent en évidence qu'au stade 2, la compression des follicules pileux réduit de beaucoup la croissance du poil, de sorte que si la qualité du sol est défavorable, la protection du pelage sous les pattes fait défaut. La peau est alors plus exposée ce qui provoque un cercle vicieux. Du point de vue de la protection des animaux il serait nécessaire de porter remède à ce stade, car un à un stade plus avancé, le dommage physique existant n'est plus réversible.

Au-delà de ce stade 2 les altérations sont tellement profondes, la lésion des follicules pileux tellement avancée, qu'une guérison n'est plus possible. En outre le risque d'une infection d'abord locale, puis croissante et générale, due aux agents pathogènes qui ne sont plus freinés, s'aggrave à ce point, que le risque d'un dommage grave pour l'animal est nécessairement très élevé.

Dans la pratique, on méconnaît souvent cette maladie, notamment le fait qu'elle peut être à l'origine d'autres affections. L'animal atteint d'une maladie évidente présente lors d'un examen exact plus attentif également des altérations aux pattes; néanmoins, la maladie primaire, la pododermatite, n'avait pas été dépistée faute d'un contrôle des pattes. Un examen minutieux révèle une dermatite ulcéreuse dès le stade 4, quand la couche épithéliale se déchire. Cependant elle est souvent cachée par les couches de corne et les masses nécrotiques adhérentes de la couche supérieure.

Le paragraphe 2 de la loi allemande sur la protection des animaux de 1986 exige un élevage conforme aux besoins des animaux sous les soins des hommes:

"Celui qui élève ou a la charge d'un animal *doit* :

1. nourrir, soigner et **loger l'animal en accord avec sa conduite caractéristique**

et *ne doit pas*

2. restreindre les **mouvements caractéristiques de l'animal de telle façon qu'il doit subir des souffrances et dommages évitables.**"

La pododermatite doit être considérée comme un dommage évitable puisqu'il peut être empêché en règle

générale par un élevage propre à l'espèce donnant suffisamment d'espace et en suite des possibilités appropriées de mouvement ainsi qu'un sol adapté aux besoins des lapins.

Pour juger du degré de convenance des circonstances d'élevage on peut appliquer la conception de TSCHANZ (1984) sur l'assouvissement des besoins et sur l'évitement des dommages. Formation et conservation individuelle ainsi que reproduction sont des caractéristiques élémentaires de chaque être vivant. L'assouvissement des besoins et l'évitement des dommages sont des fonctions élémentaires de comportement qui permettent à l'individu d'arriver à un accord avec soi-même et son environnement.

La pododermatite est un dommage causé par un défaut de protection de l'animal contre son environnement (la cage).

Reçu : 8 Janvier 1996.
Accepté : 6 Juin 1996.

REFERENCES :

AKULOVA V.P., KUZNETSOVA O.V., 1973. Clinical and morphological manifestations of pododermatitis in rabbits. *Proceedings 5th All-union conference on pathological anatomy of farm animals, 201-203*

DEUTSCHES TIERSCHUTZGESETZ, 1986. in der *Bekanntmachung vom 17.02.1993 , Bundesgesetzblatt I S. 254*

DRESCHER B., 1993. The effects of housing systems for rabbits with special reference to ulcerative pododermatitis. *Tierärztl. Umschau* ***48****, 72-78*

GABRISCH K., ZWART P., 1995. Krankheiten der Heimtiere. *Schlütersche Verlagsanstalt, Hannover*

JULINI M., 1993. Current aspects of rabbit slaughter in Piemont. *Rivista di Coniglicoltura,* ***30****,11, 35-39*

KUZNETSOVA O.V., 1975. Prevention of pododermatitis in rabbits, provision of wooden flooring coated with slaked lime. *Krolikovodstvo Zverovodstovo,* ***38****, No. 4*

MULLER G.H., KIRK R.W., SCOTT D.W., 1989. Small Animal Dermatology, *W.B. Saunders Company*

TSCHANZ B., 1984. "Artgemäß und verhaltensgerecht" - ein Vergleich Prakt. *Tierarzt* ***65****, 730 - 738*

WILLIS J.E., 1986. The treatment of ulcerative pododermatitis, sore hocks. using a sustained release corticosteroid-Depomedrone, methylprednisolone acetate. *Animal Technology,* ***37****, 187-193*